



СТАНОВИЩЕ

На дисертационен труд на тема:

„Гастроинтестинално увреждане при болестта на Шонлайн-Хенох- съвременни възможности за диагноза, клинично и терапевтично поведение”

За защита за придобиване на научна и образователна степен „Доктор” по научна специалност „Педиатрия” шифър 03.01.50.

(област на висше образование: Здравеопазване и спорт. Научна област: Медицина)

Автор: д-р **Анелия Венелинова Василева**-докторант свободна форма в Катедра по педиатрия, Медицински факултет, Тракийски университет

Научен ръководител: Проф. д-р **Петранка Илиева Чакърва, д.м.**

Дисертационният труд е обсъден и насрочен за публична защита от Разширен Катедрен съвет в Катедра по педиатрия, Медицински факултет, Тракийски университет, гр. Стара Загора, проведен на 05.06.2024г

Становище

от проф. д-р Пенка Илиева Переновска, д.м.

ВЪЗ ОСНОВА на заповед №...2681... на ПРОФ. Д-Р Д. ЯРКОВ, Ректор на Тракийски университет.- Стара Загора, ... за включване в състава на „научно жури” във връзка с публична защита на дисертационен труд на д-р Анелия Венелинова Василева-докторант в самостоятелна форма на обучение по научната специалност Педиатрия, за присъждане на образователна и научна степен „доктор”. Нямам конфликт на интереси като член на научното жури.

Общо представяне на процедурата и докторанта. Представеният комплект материали на хартиен /електронен носител е в съответствие с изискванията. Представен е подробен учебен план на докторанта., списък с публикации, както и авторска справка. Не съм открила пропуски в приложената от д-р Анелия Венелинова Василева първична документация. Спазени са изискванията на ЗРАСРБ, ППЗРАСРБ и Правилника за условията и реда за придобиване на научни степени и заемане на академични длъжности. Авторефератът отговаря на изискванията на закона за развитие на академичния състав в България. Той отразява целта, задачите, материала, метода и представяне на резултатите, свързани с изводите и приносите на дисертационния труд.

Считам, че научният ръководител е удачно предложен – проф. П. Чакърва е високоерудирано хабилитирано лица, с богат научен, клиничен и преподавателски опит.

Кратки биографични данни за докторанта

Професионална биография

Завършила е с отличен успех Гимназия с преподаване на чужди езици „Ромен Ролан” с профил английски с немски език.

2018г - Д-р Анелия Василева завършва с отличен успех медицина в Тракийски университет, Медицински факултет, гр. Стара Загора.

От 2019г до 2020г - работи като редовен асистент в Катедра по педиатрия, след което като хоноруван асистент. Провела е специализирани курсове за следдипломна квалификация. Владее отлично писмено и говоримо английски език.

В момента е специализант в Клиника по педиатрия, УМБАЛ „Проф. д-р Стоян Киркович“. Член на Български лекарски съюз, БПА, БМДДХО.

Актуалност на Дисертационния труд

Избраната от д-р Василева и от нейният научен ръководител проф. П. Чакърва тема **„Гастроинтестинално увреждане при болестта на Шонлайн-Хенох - съвременни възможности за диагноза, клинично и терапевтично поведение“** е изключително актуална, с практическа насоченост и значимост. Обособена е в две части: ретроспективна и проспективна част. Акцентът е към втората част- представени са предиктивни фактори за ранната диагноза, прецизна оценка на клиничния ход на болестта, началото, продължителността и дозовият кортикостероиден режим при децата с коремна болка при болестта на Шонлайн-Хенох. Докторантът показва добро познаване на проблема.

Характеристика и оценка на дисертационния труд

Представеният научен труд следва правилата за списване на дисертационен труд с обособени раздели. Отделните раздели са добре балансирани. Дисертационният труд обхваща 112 стандартни страници и включва 72 фигури, 12 таблици и 2 приложения. Спазени са изискванията за разделите : Съдържание, Използвани съкращения, Литературен обзор- 28 страници, Цел и задачи- 1 страница, Материал и методи- 5 страници, Собствени резултати и обсъждане- 51 страници, Заключение- 4 страници, Изводи- 1 страница, Приноси- 2 страници, Литература- 14 страници (библиографията обхваща 151 източника, от които 5 на български език и 146 на английски език), Приложения-2 страници. Дисертационният труд е написан на добър език, с добро познаване на материала.

В литературния обзор е направен широк преглед на познанията за болестта на Шонлайн-Хенох от първите данни в литературата през 1832г, до момента.

Понастоящем общата честота на заболелите деца се изчислява на 3-26.7 случая на 10000 Въпреки, че прогнозата на болестта на Шонлайн-Хенох като цяло е добра, засягането на гастроинтестиналния тракт е най-сериозното потенциално усложнение. Може да се наблюдават: масивно гастроинтестинално кървене, инфаркт на червата, перфорация, както и инвагинация, перитонит. Хирургични интервенции, свързани с гастроинтестинални усложнения, се извършват в 5-12% от пациентите с Шонлайн-Хенох. При рецидиви този процент може да стига до 30%.

Цел и задачи: Въз основа на достъпните литературни данни д-р Анелия Василева в научната си разработка си е поставила за цел да определи биохимични маркери при засягане на гастроинтестиналния тракт при болестта на Шонлайн-Хенох, установяване на промените в тънкочревната стена чрез ехографското изследване с цел прецизиране на терапевтичното поведение и редуциране нуждата от инвазивни хирургични процедури.

За реализирането на тази цел д-р Василева си е поставени следните основни задачи:

1. Оценка на клиничния скор за обективизиране на физикалния статус при пациенти с болестта на Шонлайн-Хенох.

2. Определяне на нивата на Д-димер и фибриноген при активност на заболяването.

3. Определяне на нивата на фактор XIII и фон Вилебранд фактор асоциирания антиген.

4. Ехографска оценка за промени в стратификацията, дебелината на тънкочревната стена и наличието на Color Doppler сигнал при клинични прояви от гастроинтестиналния тракт.

5. Определяне на зависимостта между нивата на фактор XIII и фон Вилебранд фактор асоциирания антиген със степента на промените в тънкочревната стена.

6. Ехографски мониторинг и определяне нуждата и продължителността на кортикостероидното лечение при изява на коремната болка.

Материал и методи: За периода 2014-2017г са документално проследени 39 деца на възраст 0.17-16г в Клиниката по педиатрия на УМБАЛ „Проф. д-р Стоян Киркович”. Използваните методи на изследване / клиничен скор за оценка на физикалния статус на пациентите с Шонлайн-Хенох пурпура,. определяне нивото на Фибриноген, IgA, AST, С3, С4, D-dimer, CRP, определяне на нивата на някои коагулационни фактори- ф.XIII и vWF:Ag, определяне на нивата на някои коагулационни фактори- ф.XIII и vWF:Ag, ехографска оценка на гастроинтестиналните промени, съвременни статистически методи / съответстват на поставените задачи.

Собствени резултати

Резултати от ретроспективното наблюдение

Направено е процентно разпределение на формите на заболяването. Коремна болка е отбелязана при 42% от заболелите деца. Оценена е продължителността на коремната болка , е използван е клиничен скор за обективна оценка на клиничната изява на болестта. Проследена е динамиката на основни биохимични параметри, процент на рецидиви след проведено лечение с кортикостероиди. Анализът на изследваните показатели не показва особена предиктивна стойност за продължителността и тежестта на абдоминалното засягане.

Резултати от проспективното наблюдение

За периода 2018-2023г. е диагностицирана и проследена нова група от 15 деца с болестта на Шонлайн-Хенох в Клиниката по педиатрия, УМБАЛ „Проф. д-р Стоян Киркович Те са наблюдавани с оглед прецизиране на евентуални промени в етиологията, клиничната изява, риска от рецидиви и променената епидемиологична обстановка (появата на COVID-19 инфекция) . Резултатите от клиничното наблюдение, проведените лабораторни и инструментални изследвания не показват съществена динамика в сравнение с тези от ретроспективната част на научното изследване. По литературни данни доскорошните познания за същността на болестта се свеждат до общоприетата концепция, че няма отклонения в ехографското изследване на гастроинтестиналния тракт, липсват и категорични достоверни показатели, които да определят индикациите за началото и продължителността на кортикостероидно или друго лечение.

Д-р Василева се е насочила към изследване на нивата на vWF:Ag и фактор XIII(Yang Y, Huang M, et al.), паралелно с ехографска оценка на промените в тънкочревната стена и последващо ехографско мониториране. Нивото на vWF:Ag, който в момента може да бъде приет като един от най- достоверните критерии за тежестта на съдовата увреда, при изследваните 15 клинични случаи показва стойности от 56% до 199%, при средна стойност 123.11%. При 5 от 15-те деца са установени наднормени стойности на vWF:Ag според кръвната група. От тях 4 са с абдоминална форма, 3 - с нарушена стратификация на тънкочревната стена. Подобна зависимост се установява и при оценка на нивата на фактор XIII, стойности от 27% до 167%, при средна стойност 89.5%. При 4 от 15 деца с изследвани стойности на фактор XIII са установени абнормални резултати: при 3 - стойности под референтните, 2 от които с изява на коремна болка и ехографски

данни за тънкочревно засягане. При един пациент са установени наднормени стойности на ф XIII, коремна болка, нарушена стратификация и запазена дебелина на тънкочревната стена. Само при двама пациенти (един от които с абдоминална форма) са установени едновременно абнормални стойности и на двата изследвани фактора.

От наблюдаваните 15 пациенти, кортикостероидно лечение е прилагано при 12 деца (80%). От осемте деца с коремна болка, – 87.5% (7 деца) са били лекувани с кортикостероиди ($P = 0.0124$). От тях при 4 (33.3%) са наблюдавани рецидиви в изязвата на заболяването ($P = 0.2194$).

Процентното разпределение на пациентите по отношение на промени в стратификацията на тънкочревната стена е както следва: запазена при 5 от 15 (33%) и нарушена при 10 от 15 (67%) ($P = 0.0671$). При 7 от 8-те пациенти с абдоминална форма (87.5%), стратификацията е нарушена ($P = 0.0124$). Аналогични промени са били намерени и при 3 деца без абдоминална форма. При двама пациенти с абдоминална форма е установен Color Doppler сигнал между слоевете на тънкочревната стена. При двама пациенти с абдоминална форма се визуализира задебелена тънкочревна стена над 3 mm. От извършените ехографски изследвания на тази група наблюдавани болни се вижда правопрпорционална зависимост между нивата на vWF:Ag и степента на нарушение в стратификацията и дебелината на тънкочревната стена.

Обсъждане и заключение

Резултатите от направеното научно изследване налагат промяна в наложилата се до момента диагностично-терапевтична догма, че: наличие на коремна болка е индикация за започване на кортикостероидна терапия. Необходимо е прецизиране на естеството на коремната болка, което да определи началото, продължителността и дозовият режим на прилаганото кортикостероидно лечение. За целта определянето на нивата на vWF:Ag и ф XIII е насочващ фактор, паралелно с мониториране на ехографските промени: задебеляване, промяна в стратификацията на тънкочревната стена и наличието на Color Doppler сигнал. Въз основа на получените резултати, се оформя тенденция за терапевтично поведение и ограничаване на общоизвестните нежелани ефекти на кортикостероидното лечение върху растящия детски организъм. Намалява рискът от все по-често наблюдавания в последните години метаболитен синдром с артериална хипертония, нарушен глюкозен толеранс и наднормено телесно тегло. Въпреки многогодишните познания за болестта на Шонлайн-Хенох и противно на общоприетото, че няма какво да се надгради в разбирането за това заболяване, получените резултати от проведеното от д-р Анелия Василева изследване опровергават това становище. Представените публикации отговарят на изискванията на Правилника на МУ – Стара Загора.

Изводи

Направените от д-р А. Василева изводи корелират с поставените задачи. Заслужават висока оценка тези от тях, които обясняват корелацията между ранната оценка в промяната на коагулационни фактори ф. XIII и vWF:Ag и ехографския мониторинг на промените в тънкочревната стена. Те се оказват достоверен критерий за недопускане на хирургични усложнения при болните деца. Ултразвуковата диагностика се доказва като ефективен метод за скрининг от първа линия при деца със стомашно-чревни симптоми. Серийната ехография дава възможност да се отчита прогресиращото намаляване на задебеляването на тънкочревната стена, повторната поява на перисталтика и визуализация на тънкочревните гънки.

Кортикостероидното лечение при тежки абдоминални форми с начална продължителност 10 дни е индуцирано паралелно с мониторинг в стратификацията и дебелината на тънкочревната стена. При персистиране на клинични симптоми след 10-я ден и незадоволителна обратна динамика в ехографските промени на тънкочревната стена, лечението може да продължи с редуциране на дозата с 25% на седмица с продължителност до четири седмици.

Приносите от научното изследване на д-р Анелия Василева са: 3 с оригинален характер, 2 с утвърдителен и 2 с практически характер.

Препоръчвам повече публикации и участие в регионални и национални научни форуми.

Заключение

Дисертационният труд съдържа научни, научно-приложни и приложни резултати, които отговарят на изискванията на Закона за развитие на академичния състав в Република България (ЗРАСРБ). Д-р Анелия Василева аргументирано потвърждава необходимостта от ранно и прецизно обективизиране на абдоминалното засягане при болестта на Шонлайн-Хенох, основание за правилен избор на терапевтичен подход.. Дисертационният труд е лично дело на дисертанта с определени приноси за клиничната практиката . Получените резултати са представени последователно. Онагледяването е достатъчно , стилът на писане е ясен. Обсъждането е аналитично и изводите следват логиката на поставените задачи.

Научното изследване има важни за педиатричната наука и практика приноси. Дисертационният труд показва, че докторантът притежава теоретични знания и професионални умения за самостоятелно провеждане на научно изследване.

Поради гореизложеното, давам своята положителна оценка за проведеното изследване, представено от рецензираните по-горе дисертационен труд, автореферат, публикации, постигнати резултати и приноси Всичко това ми дава основание да предложа на уважаемите членове на научното жури да дадат положителен вот за присъждане на образователна и научна степен „Доктор” на д-р Анелия Василева.

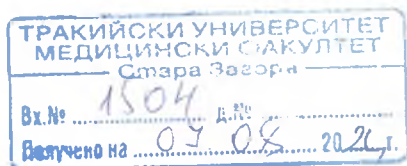
Дата

гр. Стара Загора

Проф. д-р Пенка Перенковска, д.м.

/.....





STATEMENT

On the dissertation titled:

“Gastrointestinal involvement in Schönlein-Henoch Disease: Modern options for Diagnosis, Clinical and Therapeutic Behaviour”

For defense for obtaining the scientific and educational degree “Doctor/PhD” in the scientific specialty “Pediatrics” code 03.01.50.

(Field of higher education: Health Care and Sports. Scientific area: Medicine)

Author: Dr. Anelia Venelinova Vasileva, PhD candidate in a self-contained form of study at the Department of Pediatrics, Medical Faculty, Trakia University.
Scientific supervisor: Prof. Dr. Petranka Ilieva Chakarova, MD.

Statement from Prof. Dr. Penka Ilieva Perenovska, MD, based on order No. for inclusion in the composition of the “scientific jury” regarding the public defense of the dissertation by Dr. Anelia Venelinova Vasileva, PhD candidate in a self-contained form of study in the scientific specialty Pediatrics for awarding the educational and scientific degree “PhD.”

The dissertation has been discussed and scheduled for public defense by the Extended Departmental Council at the Department of Pediatrics, Medical Faculty, Trakia University, Stara Zagora, held on June 5, 2024.

Professional Biography

Dr. Anelia Vasileva graduated with distinction in Medicine in 2018 from the Thrakia University, Faculty of Medicine, Stara Zagora. From 2019 to 2020, she worked as a full-time assistant in the Department of Pediatrics, and then -as a part-time assistant in the same position. During this period, she completed specialized courses for postgraduate qualification. Dr. Vasileva is fluent in English. She graduated with distinction from the Romain Rolland Foreign Language High School with a focus on English and German. Currently, she is a resident in the Pediatric Clinic of the University Hospital “Prof. Dr. Stoyan Kirkovich”. Moreover Dr. Vasileva is a member of the Bulgarian Medical Association, the Bulgarian Pediatric Association (BPA), and the Bulgarian Medical Society for the Study of Rare Diseases (BMDDH).

Dissertation Work

Dr. Vasileva's selected the topic, "Gastrointestinal involvement in Schönlein-Henoch Disease: Modern options for Diagnosis, Clinical and Therapeutic Behaviour" is highly relevant and of considerable practical importance. It is divided into two parts: a retrospective and a prospective section, with emphasis on the latter. The focus is on presenting predictive factors for early diagnosis, accurate assessment of the clinical course, onset, duration, and dose of corticosteroid therapy in children presenting with abdominal pain due to Schönlein-Henoch Purpura.

Contents

The dissertation is developed over 112 standard pages and includes 72 figures, 12 tables, and 2 appendices. The arrangement is as follows: Contents, List of Abbreviations, Literature Review - 28 pages, Objectives and Tasks - 1 page, Materials and Methods - 5 pages, Original Results and Discussion - 51 pages, Conclusion - 4 pages, Summary - 1 page, Contributions - 2 pages, Literature - 14 pages (the bibliography covers 151 sources, of which 5 are in Bulgarian and 146 in English), Appendices - 2 pages.

The literature review provides a comprehensive overview of the knowledge regarding Schönlein-Henoch purpura from the earliest data in the literature, dating back to 1832, to the present day. Currently, the overall incidence of affected children is estimated to be 3-26.7 cases per 100,000. The long-standing "wandering" of several authors has led them to conclude that Schönlein-Henoch purpura is an allergic disease. All of this has resulted in the assumption that there is nothing more complicated in the pathogenesis and clinic of the disease, leading to several decades without new scientific publications on this issue.

Although the prognosis for Schönlein-Henoch purpura is generally good, involvement of the gastrointestinal tract is one of the the most serious potential complications, including massive gastrointestinal bleeding, intestinal infarction, perforation, and intussusception, as well as peritonitis. In fact, surgical interventions related to gastrointestinal complications are performed in 5-12% of patients with the disease, and in cases of relapse, this percentage is reported to reach up to 30%.

For this reason, Dr. Anelia Vasileva, in her scientific work, aims to identify biochemical markers related to gastrointestinal involvement in Schönlein-Henoch purpura and to perform ultrasound examinations defining the changes in the intestinal wall in order to refine therapeutic measures and reduce the need for invasive surgical procedures.

To achieve this goal, the following main tasks were set:

1. Assessment of the clinical score for objectifying the physical status in patients with Schönlein-Henoch disease.
2. Determination of D-dimer and fibrinogen levels during disease activity.
3. Determination of factor XIII levels and von Willebrand factor associated antigen.
4. Ultrasonographic evaluation for changes in stratification, thickness of the small intestinal wall, and the presence of Color Doppler signal in clinical manifestations from the gastrointestinal tract.
5. Determination of the relationship between factor XIII levels and von Willebrand factor associated antigen with the degree of changes in the small intestinal wall.
6. Ultrasonographic monitoring and determination of the need and duration of corticosteroid treatment in the presence of abdominal pain.

The following research methods were used:

1. Clinical methods – clinical score for assessing the physical status of patients with Schönlein-Henoch purpura.
2. Laboratory methods
 - 2.1. Blood tests to determine the levels of Fibrinogen, IgA, AST, C3, C4, D-dimer, CRP.
 - 2.2. Determination of levels of certain coagulation factors – factor XIII and vWF:Ag
3. Ultrasonographic assessment of gastrointestinal involvement

4. Statistical methods

4.1. Descriptive statistics

4.2. Tests to determine the normality of the distribution

4.3. Tests for paired and unpaired samples

4.4. Correlation analysis

4.5. Logistic regression analysis

Own Results

1. Results from the Retrospective Observation

During the period from 2014 to 2017, 39 children aged 0.17 to 16 years were documented and followed at the Pediatric Clinic, University Hospital "Prof. Dr. Stoyan Kirkovich." A percentage distribution of the forms of the disease was made, with abdominal pain observed in 42% of the affected children. The duration of abdominal pain was evaluated, and a clinical score was used for an objective assessment of the clinical manifestation of the disease. The dynamics of key biochemical parameters were monitored, including levels of fibrinogen, D-dimer, CRP, AST, and recurrences after treatment with corticosteroids. The analysis of the investigated parameters did not show significant predictive value for the duration and severity of abdominal involvement.

2. Results from the Prospective Observation

To specify any potential changes in etiology, clinical manifestation, recurrence risk, and the altered epidemiological context (the emergence of COVID-19 infection), an additional 15 cases of Schönlein-Henoch disease were followed. The results from the clinical observation and the laboratory and instrumental investigations did not show substantial dynamics compared to those from the retrospective part of the study. Since recent knowledge regarding the essence of the disease has been limited to the commonly accepted concept that there are no deviations in ultrasound examinations of the gastrointestinal tract and the absence of reliable indicators to determine the indications for the initiation and duration of corticosteroid or other treatments, we directed our research towards the levels of vWF:Ag and factor XIII (Yang Y, Huang M, et al.), while also conducting ultrasound evaluations of changes in the intestinal wall and subsequent ultrasound monitoring.

From 2018 to 2023, a new group of 15 children with Schönlein-Henoch disease was diagnosed, monitored, and followed at the Clinic of Pediatrics, University Hospital "Prof. Dr. Stoyan Kirkovich." The level of vWF:Ag, which can currently be considered one of the most reliable criteria for the severity of vascular damage, in the examined patients showed values ranging from 56% to 199%, with a mean value of 123.11%. Similar correlations were established when evaluating levels of factor XIII, showing values from 27% to 167%, with a mean of 89.5%.

In 5 out of the 15 patients, elevated levels of vWF:Ag were observed according to blood type. Four of them had abdominal forms, and 3 showed altered stratification of the intestinal wall. In 4 out of the 15 children with tested factor XIII values, abnormal results were identified: in 3, values were below the reference level, 2 of whom presented with abdominal pain and ultrasound findings indicative of intestinal involvement. In one patient, elevated levels of factor XIII, abdominal pain, altered stratification, and preserved thickness of the intestinal wall were noted.

Only 2 patients (one of whom had an abdominal form) exhibited abnormal values for both factors simultaneously. Among the 15 patients observed, corticosteroid treatment was administered to 12 children (80%). Of these, 4 (33.3%) experienced recurrences in the manifestation of the disease ($P = 0.2194$). Among the eight children with abdominal pain, all but one (87.5%, or 7 children) were treated with corticosteroids ($P = 0.0124$).

The percentage distribution of the patients regarding changes in the stratification of the intestinal wall was as follows: preserved in 5 out of 15 (33%), and altered in 10 out of 15 (67%) ($P = 0.0671$). In 7 out of the 8 patients with abdominal forms (87.5%), the stratification was altered ($P = 0.0124$). Similar changes were also observed in 3 children without abdominal forms. In two patients with abdominal forms, a Color Doppler signal was detected between the layers of the intestinal wall. Two patients with abdominal forms showed intestinal wall thickening greater than 3 mm. The ultrasound examinations of this group of observed patients indicated a direct proportional relationship between the levels of vWF:Ag and the degree of stratification disturbance and thickness of the intestinal wall.

During the period from 2018 to 2023, a new group of 15 children diagnosed with Schoenlein-Henoch disease was diagnosed, monitored, and

followed up in the Pediatric Clinic at the University Hospital "Prof. Dr. Stoyan Kirkovich." The levels of vWF:Ag, which can currently be considered one of the most reliable criteria for the severity of vascular damage, in the studied clinical cases showed values ranging from 56% to 199%, with a mean value of 123.11%. A similar correlation was established when assessing levels of factor XIII, with values from 27% to 167%, and a mean value of 89.5%.

In 5 out of the 15 patients, elevated levels of vWF:Ag were identified according to blood group. Among them, 4 had the abdominal form of the disease, while 3 presented with altered stratification of the intestinal wall. In 4 out of the 15 children with tested levels of factor XIII, abnormal results were found: in 3, values were below the reference range, 2 of whom experienced abdominal pain and ultrasound findings indicating intestinal involvement. In one patient, elevated levels of factor XIII were noted, along with abdominal pain, altered stratification, and preserved thickness of the intestinal wall.

Only two patients (one of whom had the abdominal form) exhibited abnormal values for both factors simultaneously. Among the 15 monitored patients, corticosteroid treatment was administered to 12 children (80%). Of these, 4 (33.3%) experienced relapses in the manifestation of the disease ($P = 0.2194$). Of the eight children with abdominal pain, all but one—87.5% (7 children)—were treated with corticosteroids ($P = 0.0124$).

The percentage distribution of patients regarding changes in the stratification of the intestinal wall was as follows: preserved in 5 out of 15 (33%) and altered in 10 out of 15 (67%) ($P = 0.0671$). In 7 out of the 8 patients with the abdominal form (87.5%), stratification was altered ($P = 0.0124$). Similar changes were also found in 3 children without the abdominal form. Color Doppler signal was observed between the layers of the intestinal wall in two patients with the abdominal form. In two patients with the abdominal form, thickening of the intestinal wall above 3 mm was visualized. The ultrasound examinations conducted on this group of monitored patients showed a proportional relationship between the levels of vWF:Ag and the degree of impairment in stratification and thickness of the intestinal wall.

Discussion and Conclusion

The results of the scientific research mandate a change in the previously established diagnostic and therapeutic dogma, which states that the presence of abdominal pain is an indication to initiate corticosteroid therapy. It is essential to

specify the nature of the abdominal pain, which will determine the onset, duration, and dosage regimen of the corticosteroid treatment. For this purpose, establishing levels of vWF:Ag and factor XIII serve as guiding factors, alongside monitoring ultrasound changes such as thickening, alterations in the stratification of the small intestinal wall, and the presence of Color Doppler signals. Based on the obtained results, a clear trend in therapeutic behavior emerges, aiming to limit the well-known side effects of corticosteroid treatment on the growing child's organism. This approach reduces the risk of the increasingly observed metabolic syndrome in recent years, which includes arterial hypertension, impaired glucose tolerance, and overweight. Despite the longstanding knowledge regarding Schoenlein-Henoch disease and the common belief that there is nothing new to contribute to the understanding of this condition, the results obtained from Dr. Anelia Vasileva's research contradict this notion.

Conclusions

The conclusions drawn by Dr. A. Vasileva correlate with the tasks outlined. Those conclusions that explain the correlation between the early evaluation of changes in coagulation factors XIII and vWF:Ag and the ultrasound monitoring of changes in the intestinal wall deserve significant recognition. They prove to be a reliable criterion for preventing surgical complications in affected children. Ultrasound diagnostics has been validated as an effective first-line screening method for children with gastrointestinal symptoms. Serial ultrasound examinations allow for the documentation of the progressive reduction of thickening in the small intestinal wall, the reappearance of peristalsis, and the visualization of intestinal folds.

Corticosteroid treatment for severe abdominal forms, initiated for an initial duration of ten days, was conducted alongside monitoring of stratification and wall thickness in the small intestine. If clinical symptoms persist after the tenth day with unsatisfactory dynamic changes in the ultrasound findings, treatment can continue with a 25% weekly dose reduction over a duration of up to four weeks.

The contributions from the scientific research conducted by Dr. Anelia Vasileva include three original contributions, two affirming, and two practical in nature.

Conclusion

The dissertation work of Dr. Anelia Vassileva convincingly affirms the necessity for early and precise objective assessment of abdominal involvement in Schönlein-Henoch disease, which serves as a basis for the correct selection of therapeutic approaches.

The scientific research makes significant contributions to pediatric science and practice. It represents a perfect combination of scientific importance and aligns fully with the practical applicability of its conclusions.

The abstract meets the requirements of the law for the development of academic staff in Bulgaria.

I have not identified any deficiencies in the primary documentation submitted by Dr. Anelia Venelinova Vassileva. The requirements of the Law on the Development of Academic Staff in Bulgaria, the Regulations for its Implementation, and the Rules for the Conditions and Procedures for Attaining Scientific Degrees and Holding Academic Positions have been adhered to.

I have no conflict of interest arising from my participation in the scientific jury.

All of this gives me grounds to propose to the esteemed members of the scientific jury to cast a positive vote for the awarding of the educational and scientific degree of "Doctor/PhD" to Dr. Anelia Vassileva.

Date.....


/Prof. Dr. P. Perenovska, PhD/
